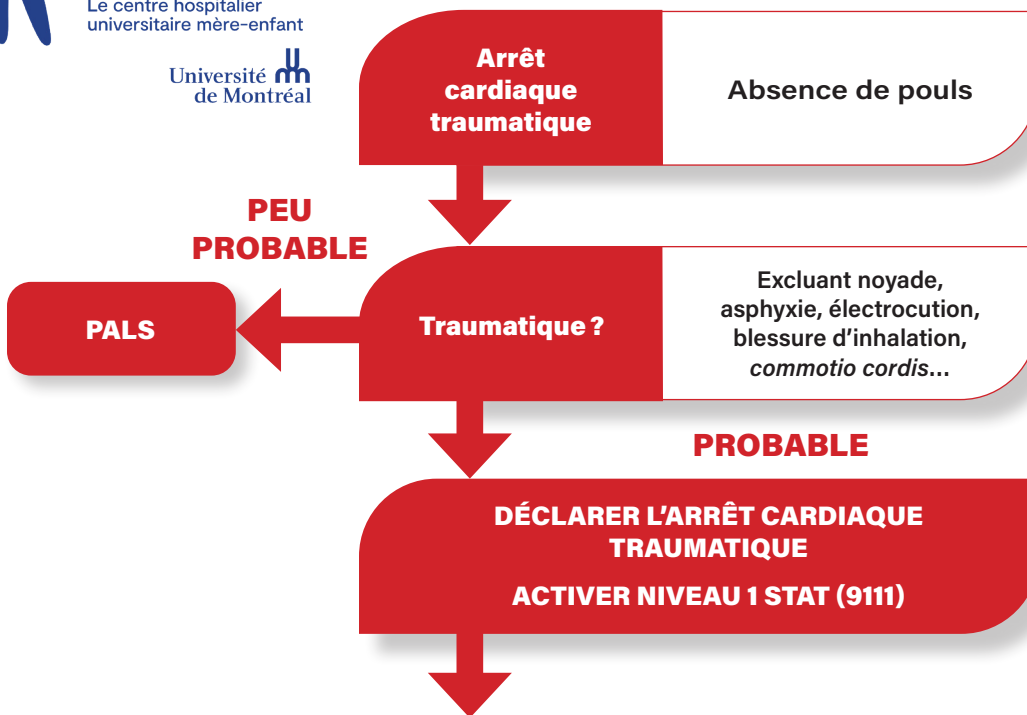
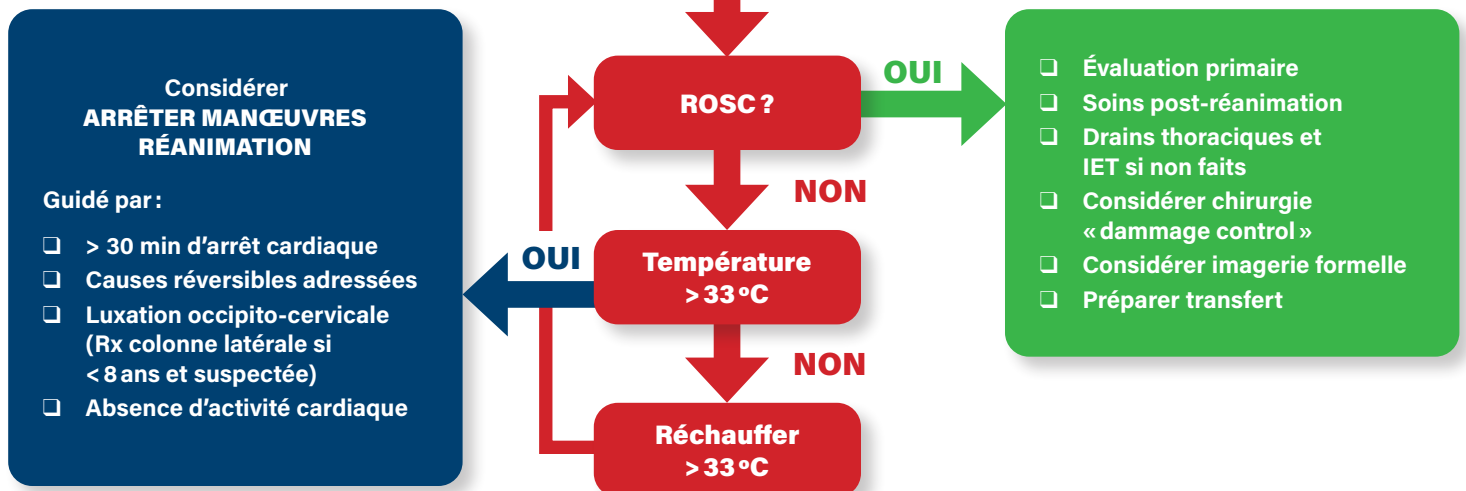
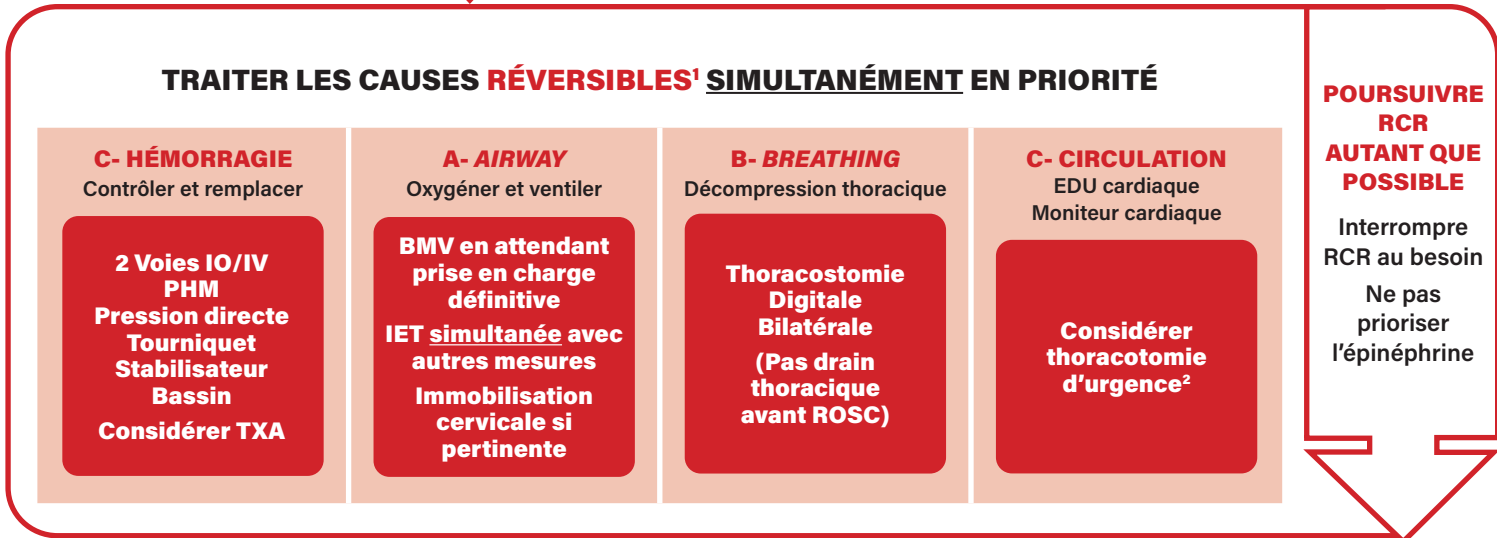


Arrêt cardiaque traumatique pédiatrique



- 1. Causes réversibles**
 - ✓ Hypovolémie
 - ✓ Hypoxie
 - ✓ Pneumothorax sous tension
 - ✓ Tamponnade péricardique
- 2. Indication thoracotomie d'urgence**
 - ✓ Présence d'un signe de vie³ à l'arrivée à l'urgence et RCR < 15 min, surtout si trauma thoracique pénétrant.
- 3. Signes de vie**
 - ✓ Pouls central palpable
 - ✓ Activité cardiaque électrique ou EDU
 - ✓ Pupilles réactives
 - ✓ Mouvement des extrémités
 - ✓ Ventilation spontanée
 - ✓ Tension artérielle mesurable



Légende: BMV: Ventilation au ballon masque; EDU: Échographie au département d'urgence; ETCO₂: CO₂ en fin d'expiration; IET: Intubation endotrachéale; PALS: Pediatric advance life support; PHM: Protocole d'hémorragie massive
 RCR: Réanimation cardiorespiratoire; ROSC: Retour de la circulation spontanée; Rx: Radiographie; TXA: Acide tranexamique